Copyright © The Journal of Bone and Joint Surgery, Inc. Todos los derechos reservados. Para obtener permiso para volver a utilizar este artículo en forma parcial o total, contáctese con rights@jbjs.org.

Esta traducción ha sido provista por terceras partes. El texto fuente incluye terminología médica que puede ser difícil de traducir con exactitud. Si tiene alguna pregunta relacionada con la exactitud de la información contenida en la traducción, por favor refiérase a la versión en inglés, que es el texto oficial, en www.jbjs.org o en su versión impresa. Si detecta problemas o errores en esta traducción, por favor contáctese con The Journal en mail@jbjs.org.

RESEÑA SOBRE CONCEPTOS ACTUALES

Resuperficialización de hombro

Por Derrick L. Burgess, MD, Mike S. McGrath, MD, Peter M. Bonutti, MD, David R. Marker, BS, Ronald E. Delanois, MD y Michael A. Mont, MD

- La resuperficialización es un tipo de artroplastia de hombro que consiste en reemplazar la superficie articular humeral por una capa de metal, o cubierta, lo que preserva el hueso de la parte proximal del húmero. Si también se reemplaza la cavidad glenoidea, se utiliza una prótesis común de polietileno convencional para reemplazo glenoideo o un injerto de partes blandas interpuesto.
- Las posibles ventajas de la resuperficialización humeral, en comparación con la artroplastia de hombro convencional, son: (1) no se practica ninguna osteotomía (y, por ende, no es necesario considerar el ángulo cabeza-diáfisis); (2) mínima resección ósea; (3) tiempo de cirugía breve; (4) baja prevalencia de fracturas humerales periprotésicas; y (5) facilidad de revisión a un reemplazo total de hombro convencional, si es necesario.
- En numerosos estudios con seguimiento a corto y mediano plazo, los resultados de la artroplastia de reemplazo superficial han sido comparables con los de las artroplastias con una prótesis con tallo.
- Se requieren futuros estudios para evaluar los resultados a largo plazo de la resuperficialización humeral y para evaluar materiales alternativos de los componentes, en especial, del lado glenoideo.
- La resuperficialización parece ser una opción viable para el reemplazo de hombro, sobre todo en pacientes jóvenes.

En los últimos veinte años, la artroplastia de resuperficialización de hombro ha ganado popularidad como alternativa a la artroplastia de hombro convencional para el tratamiento de la artropatía glenohumeral. A diferencia de la artroplastia de hombro convencional, que implica la resección de toda la cabeza humeral seguida de la colocación de un tallo intramedular en el segmento proximal del húmero, la resuperficialización del hombro consiste en el fresado de la porción proximal de la cabeza humeral y la adaptación de una cubierta de aleación metálica sobre el resto de la cabeza. Esta cubierta puede acoplarse o no a un componente glenoideo[1,2].

Los primeros resultados clínicos, los desarrollos y las innovaciones en resuperficialización del hombro han guardado paralelo con avances similares de la artroplastia de resuperficialización de cadera[3]. Se ha efectuado resuperficialización de la parte proximal del fémur (hemirresuperficialización o artroplastia total de resuperficialización de cadera) durante más de treinta años, y ha habido un resurgimiento de su uso durante los últimos diez años gracias a los avances de la metalurgia y el diseño[4]. Sin embargo, hay diferencias funcionales y anatómicas entre las dos articulaciones: por lo general, la articulación del hombro soporta cargas más bajas, tiene mayor amplitud de movimiento y tiene un menor *offset* (el desplazamiento de la cabeza del hueso largo en las direcciones medial/lateral, anterior/posterior y superior/inferior).

En este artículo, revisaremos la resuperficialización de hombro y analizaremos sus indicaciones y contraindicaciones, los antecedentes de su desarrollo, el fundamento biomecánico de los diversos diseños de resuperficialización, las técnicas quirúrgicas de los procedimientos de resuperficialización de hombro, y los resultados a corto y mediano plazo de las series clínicas. Por último, también revisaremos las diversas innovaciones en resuperficialización y evaluaremos el futuro de este procedimiento.

Antecedentes y descripción de los diseños de resuperficialización

Hasta donde sabemos, Steffee y Moore comunicaron los primeros procedimientos de resuperficialización humeral, que se

practicaron a fines de la década de los setenta con el uso de un implante de resuperficialización de cadera[5]. Pronto se modificó el radio de curvatura de la prótesis para que se adaptara de manera más precisa a las dimensiones de la cabeza humeral. Ésta y otras prótesis iniciales eran de acero inoxidable y no tenían ningún tallo central. Se las fijaba al segmento proximal del húmero con cemento de metilmetacrilato[5,6]. Todos los procedimientos se practicaban como hemiartroplastias, con resuperficialización del húmero, pero no de la cavidad glenoidea.

Durante el mismo período, Copeland comenzó a investigar y a desarrollar reemplazos de superficie no cementados[7]. La prótesis que desarrolló consistía en un componente humeral enclavijado que se aseguraba a través de la cortical lateral, combinado con un elemento glenoideo de polietileno asegurado por una clavija. Frecuentemente, el tornillo humeral se aflojaba, y pruebas *in vitro* indicaron que no contribuía a la fijación. En una versión ulterior de esta prótesis, se eliminó el tornillo, y se agregó un componente glenoideo con refuerzo metálico. En 1993, se añadió un revestimiento de hidroxiapatita a los componentes humeral y glenoideo para intentar reducir la prevalencia de aflojamiento.

Se han empleado otros diseños protésicos para la resuperficialización humeral. Los diseños actuales tienen todos un tallo humeral central, y estos tallos tienen formas, diámetros y longitudes variables. La mayoría de los componentes de resuperficialización humeral son de aleación de cobalto-cromo, aunque algunos están fabricados de aleación de titanio. La mayoría de las prótesis se implantan en el húmero mediante el método de encaje a presión y tienen un revestimiento poroso de hidroxiapatita o cerámico para estimular la invasión ósea, pero algunos diseños se fijan con cemento. Las figuras 1-A, 1-B y 1-C muestran algunos ejemplos de diseños protésicos humerales modernos.

La resuperficialización parcial de la cabeza humeral es un concepto más nuevo que se ha incorporado hace poco al diseño de prótesis. Este implante está formado por dos partes: un poste cónico, que es un tornillo canulado sin cabeza de aleación de titanio, y un componente articular superficial de aleación de cobalto-cromo, que tiene una pequeña clavija central que se acopla con el poste (Fig. 2). Esto puede ser útil para el tratamiento de defectos condrales asimétricos de diversos tamaños. La característica clave es que el componente se puede compatibilizar por tamaño y forma con la superficie articular para la resuperficialización parcial a fin de tratar lesiones de diversos tamaños.

Fundamento anatómico y biomecánico de la resuperficialización

La anatomía normal del hombro puede variar considerablemente entre diferentes individuos, así como entre los hombros izquierdo y derecho del mismo individuo[8,9]. La cabeza humeral normal está retrovertida e inclinada en dirección medial respecto de la diáfisis humeral. Sin embargo, la retroversión normal de la cabeza humeral puede variar de 0° a 55°, y la inclinación, de 30° a 55°[9]. Además, el *offset* del húmero en relación con la cavidad glenoidea puede variar en tres dimensiones, y el radio de curvatura oscila entre 20 y 30 mm[9]. Se deben considerar todas estas variaciones cuando se realiza una artroplastia.

Los cambios del ángulo o del *offset* del húmero durante una artroplastia de hombro pueden afectar en forma adversa la biomecánica de la articulación. Las alteraciones de la retroversión o la inclinación de la cabeza humeral podrían modificar la tensión y/o el brazo de palanca de los músculos deltoides y el manguito rotador, lo que puede derivar en una menor amplitud de movimiento, flexión más débil o inestabilidad de la articulación. Los cambios del *offset* de la cabeza humeral pueden provocar choque con el acromion o con el rodete glenoideo, mayor tensión de los tendones del manguito rotador o menor amplitud de movimiento[10]. Un aumento o una disminución del radio de curvatura de la cabeza humeral de 5 mm puede disminuir la amplitud de movimiento en 20°-30°, lo que puede aumentar el grado de translación glenohumeral durante el movimiento[11,12]. Estos factores podrían impactar negativamente tanto en la función de la articulación como en la satisfacción del paciente.

Con la artroplastia de resuperficialización, se conservan el cuello humeral y >50% de la cabeza humeral, lo que es beneficioso con respecto al restablecimiento de la biomecánica de la articulación del hombro (Fig. 3). El ángulo cabeza-diáfisis nativo permanece intacto, porque no se efectúa ninguna osteotomía del cuello. Además, algunos autores consideran que es simple restablecer el *offset* anatómico, así como la altura del centro de rotación instantáneo con la resuperficialización[13]. Si el centro de rotación y el radio de curvatura se determinan con exactitud durante la planificación prequirúrgica, entonces se puede seleccionar el tamaño óptimo de la prótesis, y la cabeza humeral resuperficializada remedará la anatomía original. La colocación exacta de la clavija guía durante el procedimiento ayudará a recrear la versión y la inclinación anatómicas. Thomas et al.[13] comunicaron que la resuperficialización del húmero aumentaba el *offset* humeral en una media de 5 mm (de 23 a 28 mm), pero había una erosión preoperatoria media del *offset* lateral de 6 mm, de manera que la resuperficialización restablecía el *offset* anatómico que se había perdido como resultado de la erosión. Muchos autores han comunicado que la inclinación, la versión, el *offset* y los ángulos cabeza-diáfisis se mantuvieron con la resuperficialización[1,2,7,13-15]. Por último, las prótesis de resuperficialización parcial no modifican en absoluto el *offset* ni el centro de rotación, pues se las inserta en el defecto óseo[16]; esto podría optimizar la biomecánica, aunque no conocemos ningún estudio publicado que haya examinado este tema.

Indicaciones y contraindicaciones

Las indicaciones de resuperficialización de hombro son dolor y/o disminución de la función, que no responden al tratamiento conservador. Las etiologías de este dolor son osteoartritis (artrosis), artritis reumatoidea, osteonecrosis, artritis postraumática, artropatía por desgarro del manguito e inestabilidad crónica de la articulación[3,6,7,16].

Además, la resuperficialización del hombro puede ser un método relativamente simple para tratar a pacientes en quienes está indicada la artroplastia, pero que tienen deformidades extraarticulares de la parte proximal del húmero que pueden dificultar o imposibilitar la colocación de una prótesis con tallo convencional[7]. Son ejemplos de estas deformidades

extraarticulares las angulaciones o curvaturas de la metáfisis o la diáfisis humeral secundarias a defectos congénitos, los trastornos óseos metabólicos o la mala consolidación de una fractura humeral proximal. En estos casos, se puede colocar con facilidad una prótesis de resuperficialización en la cabeza humeral, mientras que un tallo convencional no atravesaría la curvatura o la angulación del húmero. De modo similar, resulta fácil colocar una prótesis de resuperficialización en un húmero que tiene material de osteosíntesis, como un clavo intramedular o tornillos, que impedirían el pasaje de un tallo convencional.

Las contraindicaciones de la resuperficialización de hombro son las fracturas en cuatro partes del húmero y la reserva ósea inadecuada[1]. Sobre la base de su experiencia, Copeland[7] y Thomas et al.[13] comunicaron que la resuperficialización humeral requiere un mínimo del 60% de reserva ósea de la cabeza humeral normal, de modo que los pacientes que tienen menos pueden requerir una artroplastia con tallo convencional. Nuestra experiencia ha confirmado que el 60% es suficiente para la resuperficialización con injerto óseo, aunque, hasta donde sabemos, no hay datos publicados para avalar esta afirmación. La presencia de una lesión de Hill-Sachs extensa[17] también puede impedir la resuperficialización humeral.

Técnica quirúrgica y rehabilitación

La evaluación preoperatoria consiste en radiografías en proyección anteroposterior, axilar y lateral, que se emplean para medir el diámetro de la cabeza humeral y el desgaste del cartílago. En ocasiones, pueden ser útiles las tomografías computarizadas, en especial, para evaluar la erosión de la cavidad glenoidea.

El procedimiento de resuperficialización se puede llevar a cabo con anestesia general, regional o una combinación de ambas. El paciente debe colocarse en posición supina, en reposera. Para este procedimiento se han utilizado con éxito tanto el abordaje deltopectoral[5] como el anterosuperior[18]. Se comunica que el abordaje anterosuperior permite acceder con más facilidad a la cavidad glenoidea, así como a las caras superior y posterior del manguito rotador[1]. La exposición de la cavidad glenoidea es mucho más difícil durante la resuperficialización que durante una artroplastia humeral convencional con tallo, porque no se reseca la cabeza humeral y, por lo tanto, disminuye la visualización de la cavidad glenoidea. Hemos observado que algunas liberaciones adicionales, como se describe más adelante, pueden ayudar a exponer la cavidad glenoidea.

Nosotros usamos el abordaje anterosuperior, con una incisión cutánea que se extiende de 3 a 4 pulgadas (de 7,6 a 10,2 cm) en dirección distal justo desde atrás de la articulación acromioclavicular (Fig. 4). Después, se separan longitudinalmente las fibras de la parte anterior del músculo deltoides, que es desprendido de su origen en la parte anterior del acromion. A continuación, se debe evaluar el manguito rotador. Si está intacto o se lo puede reparar, se efectúa una acromioplastia anterior con resección parcial del ligamento acromiocoracoideo. Esto puede prevenir futuros problemas de choque. Si el manguito rotador presenta un desgarro grave y no es pasible de reparación, se debe dejar intacto el arco acromiocoracoideo, porque actúa para prevenir la migración superior adicional en el hombro con deficiencia del manguito rotador. Si el paciente tiene síntomas y signos radiográficos de osteoartritis de la articulación acromioclavicular, se puede practicar una artroplastia por escisión, que mejora la exposición. Después, se secciona longitudinalmente el intervalo rotador, y se desprende de su inserción el músculo subescapular. A continuación, se libera la cara inferior de la cápsula a lo largo del cuello humeral y por 1-2 cm a lo largo de la diáfisis humeral mientras se efectúa una rotación externa progresiva del hombro hasta alcanzar alrededor de 80° a 90°. A menudo, esto permite suficiente exposición de la cavidad glenoidea (Fig. 5), pero si se requiere mayor exposición, se efectúa una liberación parcial o una plástica en z del tendón del pectoral mayor. Se debe resecar cualquier osteófito del rodete glenoideo para mejorar la visualización. Con el tendón del bíceps y la parte posterosuperior del manguito rotador retraídos en sentido posterior, se provoca una luxación anterior de la cabeza humeral.

La preparación de la cabeza humeral comienza con la resección de todos los osteófitos. Esto es esencial para la visualización completa de la cabeza y el cuello, así como para la colocación exacta de la clavija guía. La clave para el posicionamiento anatómico preciso del componente humeral es la identificación apropiada del cuello anatómico y del ángulo cabeza-diáfisis. Se ajusta la guía del taladro humeral para la posición anteroposterior correcta y se la centra en la cabeza humeral, perpendicular al plano del cuello anatómico, de manera de mantener la retroversión y la inclinación anatómicas (Fig. 6). Después, se perfora el centro de la cabeza humeral con la clavija guía, se retira la guía, y se verifica la posición correcta de la clavija (Fig. 7). A continuación, se modela la cabeza con un escariador del tamaño apropiado para facilitar la adaptación del componente y la invasión ósea (Fig. 8). Los fragmentos óseos obtenidos del fresado en este estadio se pueden usar para rellenar defectos óseos menores. Después de haber resecado todos los osteófitos restantes, se coloca el componente de prueba sobre la clavija guía. Se debe examinar la superficie de contacto componente-hueso para garantizar la adaptación adecuada. Si se está realizando una hemiartroplastia, el componente de prueba se reduce en la cavidad glenoidea, y se mueve el húmero en toda la amplitud de movimiento para evaluar la estabilidad y el equilibrio de las partes blandas.

Si se va a resuperficializar la cavidad glenoidea, se debe retraer con suavidad el húmero para no dañar el hueso humeral. Se perfora el centro de la cavidad glenoidea con un alambre guía. Después, se usa este alambre para guiar una perforación central con taladro, seguida de modelado de la superficie glenoidea. A continuación, se introducen los componentes de prueba, y se evalúa el movimiento y la estabilidad del constructo. Luego, se retiran los componentes de prueba, y se impactan o cementan en el lugar el componente o los componentes finales (Fig. 9).

El cierre puede implicar un alargamiento por corte escalonado del subescapular si se ha colocado un componente glenoideo, debido a la posibilidad de compromiso funcional del manguito rotador por lateralización del centro de rotación glenohumeral[1]. La tensión del músculo subescapular es importante porque, si es excesiva, se limita la rotación externa, y puede aumentar el riesgo de subluxación o luxación posterior. Después, se puede reparar cualquier desgarro del manguito rotador, y puede comenzar el cierre final. Se pueden colocar drenajes aspirativos, lo que depende de la preferencia del

cirujano. A continuación, se aplica un vendaje compresivo y un inmovilizador de hombro posoperatorio.

Se han descrito diversos protocolos de rehabilitación posoperatoria después de la resuperficialización humeral, y algunos autores permiten la movilización precoz, mientras que muchos recomiendan rotación externa limitada sin rotación interna durante cuatro-seis semanas para posibilitar la cicatrización del tendón del subescapular[1,14,15,19,20]. Utilizamos ambos principios. Nuestros pacientes comienzan de inmediato a practicar ejercicios de amplitud de movimiento de elevación y rotación externa. La rotación externa se limita a un máximo de 30° durante las primeras cuatro semanas. Se evita la rotación interna durante las primeras dos semanas y, después, se la limita a un máximo de 30°. Cuatro semanas después de la cirugía, los pacientes comienzan ejercicios de rotación interna y externa a través de toda la amplitud de movimiento. Además, comienzan a trabajar con bandas de ejercicio de resistencia ligera. Ocho semanas después de la cirugía, se autoriza a los pacientes a comenzar ejercicios con resistencia más intensa, según la tolerancia.

Resultados de series clínicas

Ha habido una serie de estudios que comunicaron los resultados de artroplastias de resuperficialización de hombro realizadas en los últimos veinte años (véase Apéndice).

Resultados de los primeros diseños

En 1984, Steffee y Moore[5] comunicaron resuperficialización humeral en cincuenta y tres pacientes (cincuenta y seis hombros) que presentaban una media de edad de sesenta y cinco años (rango, de cuarenta y ocho a ochenta y tres años), y fueron controlados durante una media de veintidós meses (rango, de uno a sesenta y dos meses). Inicialmente, se usaba una prótesis de resuperficialización de cadera, pues los autores consideraban que ésta era similar en forma y tamaño a la cabeza humeral, pero más adelante diseñaron una prótesis humeral que tenía un radio de curvatura que se acercaba más al del hombro normal. Los autores no especificaron a cuántos pacientes trataron con prótesis de cadera ni a cuántos, con el diseño para hombro. En el momento de ese estudio, no había puntuaciones funcionales clínicas para evaluar los resultados. Sin embargo, la amplitud activa de movimiento mejoró de manera marcada en casi todos los pacientes, especialmente en aquellos que tenían osteoartritis. Siete de cada diez pacientes que presentaban artropatía irreparable del manguito rotador alcanzaron una amplitud de movimiento casi normal, con escaso dolor.

En 2001, Levy y Copeland[1] comunicaron noventa y cuatro casos (103 hombros) de artroplastia de resuperficialización de hombro con una prótesis de resuperficialización humeral de cobalto-cromo no cementada que tenía un tallo central cónico, acanalado. Se efectuaron sesenta y ocho reemplazos totales y treinta y cinco hemiartroplastias. Los pacientes tenían una media de edad de sesenta y cuatro años (rango, de veintidós a ochenta y ocho años) y fueron controlados durante una media de siete años (rango, de cinco a diez años). En el momento del seguimiento final, el 94% de los pacientes consideraban que el hombro había mejorado. Los autores concluyeron en que los resultados de la artroplastia de reemplazo superficial no cementada eran comparables con los resultados publicados de la artroplastia total de hombro convencional, con tasas más bajas de complicaciones de la diáfisis humeral y de fracturas periprotésicas. En 2004, Levy y Copeland[21] comunicaron resultados similares en setenta y un pacientes (setenta y nueve hombros) sometidos a resuperficialización de hombro no cementada para tratar osteoartritis; se realizaron cuarenta y dos reemplazos totales y treinta y siete hemiartroplastias. La elevación media del hombro mejoró de 60° a 126°; las puntuaciones de Constant ajustadas por edad (un sistema de calificación de 100 puntos que incorpora parámetros de dolor, función, amplitud de movimiento y fuerza)[22] mejoraron de <25 puntos a >60 puntos, y la impresión subjetiva del 90% de los pacientes fue que el hombro estaba mejor.

Dispositivos de nueva generación

Múltiples estudios recientes han demostrado resultados exitosos después del uso de las prótesis de resuperficialización de hombro más modernas. En 2005, en un estudio de cincuenta y dos pacientes (cincuenta y seis hombros) que habían sido sometidos a resuperficialización del hombro, Thomas et al. comunicaron que la puntuación media de Constant mejoró de 16 puntos (rango, de 8 a 36 puntos) antes de la operación a 54 puntos (rango, de 20 a 83 puntos) en el momento del seguimiento final después de una media de treinta y cuatro meses (rango, de veinticuatro a sesenta y tres meses)[23]. Los autores concluyeron en que estos resultados eran comparables con los comunicados en la bibliografía después del uso de prótesis con tallo modernas. En otro estudio, Thomas et al.[13] examinaron la geometría y el *offset* de las cabezas humerales de treinta y nueve pacientes (treinta y nueve hombros) que habían sido sometidos a resuperficialización del hombro y concluyeron en que el reemplazo superficial restablece el *offset* humeral así como los brazos de palanca de los músculos deltoides y supraespinoso, mientras, por otra parte, remedan la anatomía individual.

Buchner et al.[15] compararon veintidós pacientes tratados mediante reemplazo superficial del hombro con un grupo similar de veintidós pacientes sometidos a reemplazo total de hombro con prótesis con tallo convencional. El tiempo de cirugía medio, la pérdida de sangre estimada y la duración de la hospitalización fueron significativamente menores en el grupo de resuperficialización, pero el grupo de reemplazo total de hombro tuvo una puntuación de Constant media más alta a los 12 meses de seguimiento (67 ± 12 puntos en comparación con 59 ± 15 puntos, $p = 0{,}056$). Los pacientes sometidos a artroplastia total de hombro presentaban una mejoría significativa en la movilidad, aunque las puntuaciones de dolor, fuerza y amplitud de movimiento eran similares en los dos grupos. Los autores concluyeron en que los resultados del reemplazo superficial al año eran ligeramente inferiores a los de la artroplastia con una prótesis con tallo, pero que, debido a las parámetros perioperatorios superiores y a la preservación de reserva ósea, la resuperficialización podía ser una opción terapéutica en pacientes más jóvenes con artritis primaria. Una comunicación de caso de Crowther y Bell[24] describió el uso de

una prótesis humeral de cobalto-cromo no cementada junto con resuperficialización de partes blandas de la cavidad glenoidea para tratar artropatía neuropática en una mujer de cuarenta y siete años con siringomielia. A los veinticuatro meses de seguimiento, la paciente estaba totalmente satisfecha y no refería dolor. La elevación activa era de 140º; la rotación externa, de 50º; y la puntuación *American Shoulder and Elbow Surgeons* (ASES, Cirujanos de hombro y codo de los Estados Unidos)[25], de 81,5 puntos. No conocemos ninguna otra comunicación que describa la resuperficialización de hombro para el tratamiento de la artropatía neuropática, y se requerirá un seguimiento más prolongado de una cohorte más grande de pacientes para determinar la utilidad de este procedimiento en este grupo.

Resuperficialización en diversos grupos etarios

Los estudios recientes han revelado que la resuperficialización humeral se puede utilizar en la población joven, activa, así como en los ancianos. Ellenbecker et al.[19] comunicaron resuperficialización humeral en un hombre de veintiocho años que había sufrido una lesión de hombro a los dieciséis años mientras jugaba al fútbol americano. La puntuación *Single Assessment Numeric Evaluation* (SANE, Evaluación numérica en una sola determinación)[26] mejoró de 2 puntos antes de la operación a 90 puntos a los diez meses de seguimiento, pero disminuyó a 60 puntos en el control a los dos años. De modo similar, la puntuación ASES mejoró de 17 puntos antes de la cirugía a 85 puntos a los diez meses de seguimiento, pero se redujo a 68 puntos a los dos años de seguimiento. El paciente pudo reintegrarse a su trabajo de obrero, pero sin realizar ningún trabajo por encima de la cabeza ni levantar nada pesado.

Bailie et al.[14] comunicaron los resultados de un estudio prospectivo sobre el uso de una prótesis de cobalto-cromo no cementada en treinta y seis pacientes (treinta y seis hombros) menores de cincuenta y cinco años de edad y con artritis glenohumeral en estadio terminal, pero sin osteonecrosis. Después de un período de seguimiento medio de treinta y ocho meses (rango, de veinticuatro a sesenta meses), los resultados clínicos, medidos mediante una escala de dolor de analogía visual, la escala SANE y la escala ASES, habían mejorado de manera significativa respecto de las evaluaciones preoperatorias. Treinta y cinco de los pacientes refirieron que habían podido reanudar las actividades deportivas deseadas en un nivel satisfactorio, aunque seis habían reducido voluntariamente su nivel de actividad por miedo a que el implante fracasara. Los pacientes informaron que participaban en entrenamiento de resistencia, yoga o ejercicios Pilates (treinta y cuatro pacientes); ciclismo de montaña (cuatro pacientes); golf (dieciséis pacientes); hockey (dos pacientes); tenis (cuatro pacientes); levantamiento de potencia (tres pacientes); *bobsleigh* en nivel olímpico (un paciente); y baloncesto competitivo recreativo (seis pacientes). Todos los pacientes que participaban en actividades deportivas estaban satisfechos con el resultado, y los niveles de actividad deportiva no se asociaron con fracaso precoz. Estos resultados respecto de la reanudación de la actividad deportiva son muy promisorios, pero el tiempo de seguimiento fue corto, y no hubo un grupo de comparación. Se requerirá un seguimiento más prolongado para conocer mejor la repercusión de los deportes en la longevidad de estas prótesis.

La resuperficialización tiene otras dos ventajas posibles para pacientes más jóvenes. Es menos probable que se produzcan fracturas periprotésicas, que son una preocupación en esta población más activa, que cuando se efectúa un reemplazo total de hombro, porque el tallo no atraviesa el cuello quirúrgico. Otra ventaja es que la resuperficialización preserva la reserva ósea. Esto es potencialmente beneficioso en el paciente más joven, que puede requerir revisión a una artroplastia total de hombro con una prótesis con tallo durante el transcurso de su vida.

Mullett et al.[27] llevaron a cabo un estudio prospectivo de veintinueve pacientes (veintinueve hombros) tratados con una prótesis de cobalto-cromo no cementada cuando tenían más de ochenta años. La puntuación media de Constant, ajustada para edad y sexo, mejoró de 15 a 77 puntos. No se produjeron muertes perioperatorias ni complicaciones graves. Los autores concluyeron en que el reemplazo superficial se puede practicar en ancianos, con mínima morbilidad y rehabilitación rápida.

Resuperficialización en pacientes con artritis reumatoidea

Muchos estudios han considerado específicamente los efectos de la resuperficialización del hombro en pacientes con artritis reumatoidea. Jonsson et al. efectuaron hemiartroplastia para tratar artritis reumatoidea en veinticinco pacientes (veintiséis hombros) que tenían una media de edad de sesenta años[28]. Todos los pacientes refirieron disminución del dolor y tenían mejor amplitud de movimiento después de una media de dos años. Sin embargo, tres pacientes presentaban líneas radiolúcidas de más de 1 mm de espesor, aunque ninguno de ellos refirió dolor en la última evaluación de control. Además, tres pacientes tuvieron dolor inicialmente, que se resolvió sin tratamiento, y uno presentó dolor que disminuyó después de una acromioplastia anterior. Rydholm y Sjogren[6] comunicaron el uso de prótesis de resuperficialización cementadas, de acero inoxidable, sin tallo central en cincuenta y nueve pacientes (setenta y dos hombros) con una media de edad de cincuenta y tres años, que presentaban artritis reumatoidea. Después de una media de cuatro años, el 94% de los pacientes estaban conformes con el alivio del dolor, y el 82% refirió mejor movilidad del hombro. Cabe destacar que el 25% de los hombros mostró migración del cotilo, aflojamiento o desgaste glenoideo central, sin un efecto aparente sobre el resultado clínico. Alund et al.[29] controlaron a treinta y cuatro pacientes (cuarenta hombros) con artritis reumatoidea, que habían sido tratados mediante resuperficialización humeral con prótesis de resuperficialización cementadas, sin tallo, de acero inoxidable, a una media de edad de cincuenta y cinco años. Después de una media de 4,4 años de posoperatorio, la puntuación de Constant media era de 30 puntos, y una resuperficialización de hombro se había convertido a una prótesis con tallo. La mediana de puntuación de dolor por analogía visual disminuyó de 80 mm antes de la operación a 16 mm en el momento del último control, y veintiséis pacientes estaban satisfechos con el resultado. Sin embargo, la mayoría de los hombros mostraron erosión glenoidea (media: 2,6 mm) y la migración proximal del húmero (media: 5,2 mm), posiblemente como resultado de la destrucción progresiva del manguito rotador, aunque estos factores no se correlacionaron con el dolor ni con la función del

hombro.

Levy et al.[2] comunicaron sesenta y dos pacientes (setenta y cinco hombros) con artritis reumatoidea que habían sido tratados con una prótesis de cobalto-cromo, revestida de hidroxiapatita, no cementada; eran treinta y tres hemiartroplastias y cuarenta y dos artroplastias totales de hombro. Las puntuaciones de Constant medias fueron de 48 puntos (puntuación ajustada por edad y sexo, 71%) en el grupo de hemiartroplastia y de 53 puntos (puntuación ajustada por edad y sexo, 76%) en el grupo de reemplazo total de hombro. Fink et al.[30] comunicaron un estudio prospectivo en el que se había empleado un cotilo protésico de cobalto-cromo cementado en treinta y nueve pacientes (cuarenta y cinco hombros) con artritis reumatoidea, con diferentes grados de patología del manguito rotador. Quince pacientes tenían un manguito rotador intacto; dieciocho presentaban un desgarro parcial o un manguito rotador reparado; y doce tenían un desgarro masivo del manguito. La puntuación de Constant media para todos los grupos aumentó de 20 puntos antes de la operación a 63 puntos en el momento del último control. Ninguno de los pacientes sometidos al procedimiento presentaba dolor en el momento del último control. Los autores concluyeron en que la artroplastia con cotilo es una buena alternativa a otras clases de endoprótesis de hombro en pacientes con artritis reumatoidea que presentan un desgarro masivo del manguito rotador o no. En un estudio similar, Fuerst et al.[31] comunicaron los resultados a mediano plazo del uso de una prótesis de cobalto-cromo cementada en veintinueve pacientes (treinta y cinco hombros) con artritis reumatoidea. Los pacientes tenían una media de edad de sesenta y un años, y se los controló durante una media de setenta y tres meses. La puntuación de Constant media aumentó de 21 puntos antes de la operación a 64 puntos en el último control. Se observó migración proximal del cotilo en el 63% de los hombros, y la profundidad de la cavidad glenoidea aumentó el 31%. Sin embargo, no se detectó ninguna diferencia en el resultado clínico entre los pacientes que presentaban un desgarro masivo del manguito rotador y aquellos con un desgarro más pequeño o sin desgarro. En otro estudio reciente, Raiss et al. comunicaron los resultados clínicos y radiográficos de diez pacientes con artritis reumatoidea después de una media de veinticuatro meses de posoperatorio[20]. La media de edad en el momento de la cirugía fue de sesenta y siete años. En esta cohorte, la puntuación de Constant media aumentó de 20 puntos a 61 puntos, y no hubo signos de aflojamiento del implante.

En resumen, los pacientes con artritis reumatoidea suelen tener, pese a su patología más extensa del manguito rotador, buenos resultados funcionales después de la resuperficialización de hombro, comparables con los resultados obtenidos en pacientes con osteoartritis. La erosión glenoidea y la migración proximal del cotilo parecen ser secuelas comunes que no se asocian con dolor ni con pérdida de la función en el seguimiento a mediano plazo, pero se deben estudiar más estos resultados para determinar si pueden incidir en los resultados clínicos a plazo más largo.

Resuperficialización parcial

Hace poco, se ha recurrido a la resuperficialización parcial de la cabeza humeral para tratar lesiones condrales más pequeñas del húmero, pero hasta donde sabemos, sólo un estudio publicado ha examinado los resultados de este método. Scalise et al.[16] comunicaron resultados multicéntricos a corto plazo del uso de una prótesis de resuperficialización parcial en sesenta y dos pacientes (sesenta y dos hombros) que tenían una media de edad de sesenta años (rango, de veinticinco a ochenta y cuatro años) y fueron controlados durante una media de ocho meses (rango, de tres a veinticuatro meses). Las indicaciones de resuperficialización parcial fueron osteoartritis limitada a parte de la cabeza humeral (cuarenta y cinco pacientes), osteonecrosis (ocho pacientes), defectos condrales focales (cuatro pacientes), artropatía por desgarro del manguito rotador (cuatro pacientes) y artritis reumatoidea (un paciente). En la última evaluación de control a corto plazo, el 95% de los pacientes refirieron un resultado de bueno a excelente. La puntuación ASES media mejoró de 38 puntos antes de la operación a 75 puntos en el momento del seguimiento, y la puntuación de Constant media, de 55 a 78 puntos. No hubo evidencia de imágenes radiolúcidas ni de osteólisis.

Complicaciones

La resuperficialización humeral se ha asociado con bajas tasas de complicaciones en estudios con períodos de seguimiento que varían de ocho meses a siete años[1,2,5,6,13-16,19-21,23,24,27-31]. Hasta donde sabemos, sólo se ha comunicado una fractura periprotésica intraoperatoria, que se trató en forma conservadora[23]. En cambio, la prevalencia de fracturas periprotésicas de las prótesis con tallo es de alrededor del 3% y es responsable de casi el 20% de las complicaciones asociadas con artroplastia total de hombro[1]. El aflojamiento, en especial, del lado glenoideo, ha sido la complicación más frecuente de la resuperficialización. Se han introducido cambios recientes en las prótesis, como el agregado de un revestimiento de hidroxiapatita, para encarar esta complicación, pero se requieren más estudios para evaluar los efectos a largo plazo de estos cambios. Se ha observado migración proximal del cotilo y desgaste glenoideo en pacientes con artritis reumatoidea, pero estos resultados no han tenido ninguna correlación con el resultado clínico[6,29,31].

Las tasas de revisión de prótesis de resuperficialización humeral parecen ser comparables a las de las prótesis con tallo o mejores[2,21]. Además, se ha comunicado que la conversión a un componente con tallo no es un procedimiento complicado, porque la resuperficialización conserva la reserva ósea y la longitud del húmero[1]. En comparación con la revisión de un componente con tallo tradicional, la extracción del componente humeral puede requerir menos manipulación y se puede asociar con un riesgo más bajo de complicaciones. Las indicaciones comunicadas de revisión son aflojamiento del componente humeral y/o glenoideo, erosión glenoidea, infección, fractura y tamaño inapropiado del implante. Hay múltiples tipos de revisión posibles, como artroscopia, artrodesis y conversión a reemplazo total de hombro convencional con un componente humeral con tallo.

Resuperficialización glenoidea

Hay controversia respecto de si el cirujano debe resuperficializar sólo el lado humeral (hemiartroplastia) o resuperficializar también la cavidad glenoidea (artroplastia total). El desgaste glenoideo es una preocupación con la hemiartroplastia, y numerosos estudios han mostrado que los resultados de los reemplazos de hombro con prótesis con tallo son mejores si se resuperficializa la cavidad glenoidea[32]. Una serie de estudios de hemirresuperficialización han demostrado que no hay problemas de desgaste glenoideo, pero todos ellos tuvieron períodos de seguimiento breves (menores de cinco años)[1,2,14-16,23,27]. Dos estudios con seguimiento más prolongado revelaron que los resultados clínicos de la resuperficialización de la cavidad glenoidea eran mejores que los de la hemirresuperficialización[1,21]. Levy y Copeland[1] evaluaron los resultados clínicos después de una media de siete años (rango, de cinco a diez años) en una cohorte de noventa y cuatro pacientes (103 hombros) tratados con hemiartroplastia o con resuperficialización total de hombro. Comunicaron que, en los pacientes con osteoartritis, la puntuación de Constant ajustada por edad aumentó de 33,8 puntos antes de la operación a 93,7 puntos después de la resuperficialización del hombro, en comparación con un aumento de 40,0 puntos antes de la operación a 73,5 puntos después de la hemirresuperficialización. La resuperficialización glenoidea se puede efectuar con varios materiales diferentes: interposición de tejidos locales (movilizando ligamentos de la cápsula articular, reflejándolos a través de la superficie glenoidea y asegurándolos al rodete glenoideo)[24,33], injertos de partes blandas (fascia lata, tendón de Aquiles o menisco de la rodilla)[33,34], polietileno y polietileno con refuerzo metálico. Los componentes de polietileno con refuerzo metálico pueden ser más gruesos, lo que puede lateralizar la cavidad glenoidea y, en consecuencia, reducir la amplitud de movimiento. Estos componentes también se asocian con mayor riesgo de aflojamiento. En un procedimiento de resuperficialización, no se puede disminuir el *offset* humeral reduciendo la longitud de la cabeza y del cuello, como se puede hacer en la artroplastia total de hombro convencional. Por lo tanto, otras opciones de resuperficialización glenoidea pueden tener mejores resultados.

La decisión de practicar una hemiartroplastia en lugar de una artroplastia total depende de diversos factores. La hemiartroplastia de resuperficialización está indicada cuando la adecuación de la reserva ósea glenoidea es cuestionable o cuando hay daño mínimo del cartílago articular glenoideo. También está indicada en hombros artríticos con lesión irreparable del manguito rotador[7]. Asimismo, las preocupaciones acerca de la dificultad de la exposición de la cavidad glenoidea con la cabeza humeral intacta pueden influir en la decisión, pero hemos podido alcanzar buena exposición glenoidea mediante la técnica descrita antes. Si se realiza una hemirresuperficialización, el equilibrio de las partes blandas es importante para reducir el desgaste glenoideo. Se requieren estudios con seguimiento más prolongado para determinar si el desgaste glenoideo es un factor importante en el fracaso o en los resultados clínicos de la hemirresuperficialización.

Orientaciones futuras

Es posible que la resuperficialización de hombro se popularice más a medida que las ventajas se vuelvan más claras y mejoren los materiales. Los abordajes quirúrgicos más modernos se pueden tornar menos invasivos. Uno de nosotros (P.M.B.) ha utilizado el abordaje de separación posterior del deltoides descrito por Wirth et al.[35] para tratar la inestabilidad del hombro. Este abordaje preserva el origen del deltoides y puede reducir el riesgo de lesión del nervio axilar, la vena cefálica y otros tejidos vasculonerviosos. También se ha descrito un abordaje deltopectoral con una incisión de 6 cm[36]. Estos dos abordajes se pueden considerar mínimamente invasivos, debido a la menor ruptura tisular. Asimismo, se podría recurrir a visualización artroscópica para ayudar al procedimiento, en especial, para la resuperficialización parcial. Además, uno de nosotros (P.M.B.) ha enunciado el concepto de utilizar instrumentación transósea a través de la cabeza humeral para fresar la cavidad glenoidea, así como la superficie humeral[37].

Otros métodos de tratamiento quirúrgico pueden mejorar los resultados de la resuperficialización. Por ejemplo, el alargamiento por corte escalonado del músculo subescapular se ha asociado con desgarro, debilitamiento y desprendimiento[38]. Una posible técnica para evitar la tensión excesiva consiste en despegar juntos la cápsula y el subescapular, en un plano, desde la inserción del bíceps, medialmente, e insertarlos en el sitio de osteotomía. Este procedimiento puede alargar en 1 cm el músculo subescapular y aumentar del 20% al 30% la rotación externa[39].

Un posible problema de la resuperficialización del hombro puede ser la dificultad de resuperficializar la cavidad glenoidea sin lateralizar la cabeza humeral. Esto podría causar mayor tensión del manguito rotador y podría disminuir la amplitud de movimiento. Los diseños de componentes glenoideos más delgados o los materiales biológicos pueden resolver este problema potencial.

Revisión

La resuperficialización de hombro es una alternativa viable a la artroplastia de hombro convencional, como revelan múltiples estudios con seguimiento a corto y mediano plazo. Las posibles ventajas de la resuperficialización humeral son la menor resección ósea, los tiempos de cirugía más breves, la prevalencia más baja de facturas periprotésicas humerales y la posibilidad de revisión sencilla a un reemplazo total de hombro convencional. Además, puede ser simple restablecer el *offset*, la inclinación y la versión normales de la articulación glenohumeral, porque no se practica ninguna osteotomía y el ángulo cabeza-diáfisis permanece intacto. Una posible desventaja de la resuperficialización es la limitada capacidad para corregir la lateralización de la cavidad glenoidea. Sin embargo, nuevos abordajes quirúrgicos y materiales podrían reducir estos riesgos y mejorar los resultados.

La resuperficialización humeral parcial es un procedimiento que implica aun menos resección ósea. Las indicaciones de resuperficialización parcial son osteoartritis, osteonecrosis y defectos condrales focales. Consideramos que sólo se pueden

tratar con resuperficialización parcial las lesiones de tamaño limitado y que no implican pérdida ósea sustancial (por ejemplo, lesiones osteonecróticas que comprometen menos del 10% al 20% de la cabeza humeral). Además, la cavidad glenoidea no debe estar dañada, porque la unión hueso-metal de un implante de resuperficialización parcial podría potencialmente rozar con cualquier incongruencia de la cavidad glenoidea, y causar dolor y destrucción adicional.

En conclusión, las tasas de éxito de la artroplastia de reemplazo superficial de hombro son comparables o superiores a las asociadas con prótesis con tallo en el seguimiento a corto y mediano plazo. Los diseños modernos que incluyen un revestimiento de hidroxiapatita pueden ayudar a reducir la prevalencia de líneas radiolúcidas y de aflojamiento protésico, pero se requieren más estudios para evaluar mejor la tasa de esta complicación en el momento del seguimiento a largo plazo. Además, se necesitan futuros estudios para evaluar materiales alternativos para componentes superficiales, en especial, del lado glenoideo, y para determinar las tasas de éxito a largo plazo.

Apéndice

Las versiones electrónicas de este artículo contienen una tabla que enumera muchas de las series clínicas de pacientes tratados con artroplastia de resuperficialización humeral, en nuestro sitio web jbjs.org (vaya a la citación del artículo y haga clic en "*Supplementary Material*" ["Material suplementario"]) y en nuestro CD/DVD trimestral (llame a nuestro departamento de suscripción, al 781-449-9780, para solicitar el CD o el DVD).

Nota: los autores agradecen a Joy Marlowe, MA, CMI, sus ilustraciones y destreza en el diseño gráfico.

Información: Los autores no recibieron fondos ni subsidios externos para financiar su investigación ni para preparar este trabajo. Ni ellos ni ninguno de sus familiares directos recibieron pagos ni otros beneficios ni un compromiso o acuerdo para suministrar este tipo de beneficios de una entidad comercial. Entidades comerciales (*Wright Medical Technology* y *Stryker*) pagaron o enviaron en algún año, o acordaron pagar o enviar, beneficios superiores a USD$10.000 a algún fondo de investigación, fundación, división, centro, consultorio clínico, u otra organización de caridad o sin fines de lucro con la que uno o más de los autores o alguno de sus familiares directos están afiliados o asociados.

Derrick L. Burgess, MD
Department of Orthopaedic Surgery, Howard University Hospital, 2041 Georgia Avenue, N.W., Washington, DC 20060

Mike S. McGrath, MD
David R. Marker, BS
Ronald E. Delanois, MD
Michael A. Mont, MD
Rubin Institute for Advanced Orthopedics, Sinai Hospital of Baltimore, 2401 West Belvedere Avenue, Baltimore, MD 21215. Dirección de correo electrónico de M.A. Mont: mmont@lifebridgehealth.org

Peter M. Bonutti, MD
Bonutti Clinic, 1303 West Evergreen Avenue, Effingham, IL 62401

J Bone Joint Surg Am. 2009:1228-1238• doi:10.2106/JBJS.H.01082

Referencias

1. Levy O, Copeland SA. *Cementless surface replacement arthroplasty of the shoulder. 5- to 10-year results with the Copeland Mark-2 prosthesis*. J Bone Joint Surg Br. 2001;83:213-21.

2. Levy O, Funk L, Sforza G, Copeland SA. *Copeland surface replacement arthroplasty of the shoulder in rheumatoid arthritis*. J Bone Joint Surg Am. 2004;86:512-8.

3. Jensen KL. *Humeral resurfacing arthroplasty: rationale, indications, technique, and results*. Am J Orthop. 2007;36(12 Suppl 1):4-8.

4. Mont MA, Ragland PS, Etienne G, Seyler TM, Schmalzried TP. *Hip resurfacing arthroplasty*. J Am Acad Orthop Surg. 2006;14:454-63.

5. Steffee AD, Moore RW. *Hemi-resurfacing arthroplasty of the shoulder*. Contemp Orthop. 1984;9:51-9.

6. Rydholm U, Sjogren J. *Surface replacement of the humeral head in the rheumatoid shoulder*. J Shoulder Elbow Surg. 1993;2:286-95.

7. Copeland S. *The continuing development of shoulder replacement: "reaching the surface"*. J Bone Joint Surg Am. 2006;88:900-5.

8. Pearl ML. *Proximal humeral anatomy in shoulder arthroplasty: implications for prosthetic design and surgical technique*. J Shoulder Elbow Surg. 2005;14(1 Suppl S):99S-104S.

9. Pearl ML, Volk AG. *Coronal plane geometry of the proximal humerus relevant to prosthetic arthroplasty*. J Shoulder Elbow Surg. 1996;5:320-6.

10. Williams GR Jr, Wong KL, Pepe MD, Tan V, Silverberg D, Ramsey ML, Karduna A, Iannotti JP. *The effect of articular malposition after total shoulder arthroplasty on glenohumeral translations, range of motion, and subacromial impingement*. J Shoulder Elbow Surg. 2001;10:399-409.

11. Harryman DT, Sidles JA, Harris SL, Lippitt SB, Matsen FA 3rd. *The effect of articular conformity and the size of the humeral head component on laxity and motion after glenohumeral arthroplasty. A study in cadavera*. J Bone Joint Surg Am. 1995;77:555-63.

12. Jobe CM, Iannotti JP. *Limits imposed on glenohumeral motion by joint geometry*. J Shoulder Elbow Surg. 1995;4:281-5.

13. Thomas SR, Sforza G, Levy O, Copeland SA. *Geometrical analysis of Copeland surface replacement shoulder arthroplasty in relation to normal anatomy*. J Shoulder Elbow Surg. 2005;14:186-92.

14. Bailie DS, Llinas PJ, Ellenbecker TS. *Cementless humeral resurfacing arthroplasty in active patients less than fifty-five years of age*. J Bone Joint Surg Am. 2008;90:110-7.

15. Buchner M, Eschbach N, Loew M. *Comparison of the short-term functional results after surface replacement and total shoulder arthroplasty for osteoarthritis of the shoulder: a matched-pair analysis*. Arch Orthop Trauma Surg. 2008;128:347-54.

16. Scalise JJ, Miniaci A, Iannotti JP. *Resurfacing arthroplasty of the humerus: indications, surgical techniques and clinical results*. Tech Shoulder Elbow Surg.

2007;8:152-60.

17. Hill HA, Sachs MD. *The grooved defect of the humeral head. A frequently unrecognized complication of dislocations of the shoulder joint*. Radiology. 1940;35:690-700.

18. Mackenzie DB. *The antero-superior exposure for total shoulder replacement*. Orthop Traumatol. 1993;2:71-7.

19. Ellenbecker TS, Bailie DS, Lamprecht D. *Humeral resurfacing hemiarthroplasty with meniscal allograft in a young patient with glenohumeral osteoarthritis*. J Orthop Sports Phys Ther. 2008;38:277-86.

20. Raiss P, Aldinger PR, Kasten P, Rickert M, Loew M. *Humeral head resurfacing for fixed anterior glenohumeral dislocation*. Int Orthop. 2007 Dec 19 [Epub ahead of print].

21. Levy O, Copeland SA. *Cementless surface replacement arthroplasty (Copeland CSRA) for osteoarthritis of the shoulder*. J Shoulder Elbow Surg. 2004;13:266-71.

22. Constant CR, Murley AH. *A clinical method of functional assessment of the shoulder*. Clin Orthop Relat Res. 1987;214:160-4.

23. Thomas SR, Wilson AJ, Chambler A, Harding I, Thomas M. *Outcome of Copeland surface replacement shoulder arthroplasty*. J Shoulder Elbow Surg. 2005;14:485-91.

24. Crowther MA, Bell SN. *Neuropathic shoulder in syringomyelia treated with resurfacing arthroplasty of humeral head and soft-tissue lining of glenoid: a case report*. J Shoulder Elbow Surg. 2007;16:e38-40.

25. Richards RR, An KN, Bigliani LU, Friedman RJ, Gartsman GM, Gristina AG, Iannotti JP, Mow VC, Siodles JA, Zuckerman JD. *A standardized method for the assessment of shoulder function*. J Shoulder Elbow Surg. 1994;3:347-52.

26. Williams GN, Gangel TJ, Arciero RA, Uhorchak JM, Taylor DC. *Comparison of the Single Assessment Numeric Evaluation method and two shoulder rating scales. Outcomes measures after shoulder surgery*. Am J Sports Med. 1999;27:214-21.

27. Mullett H, Levy O, Raj D, Even T, Abraham R, Copeland SA. *Copeland surface replacement of the shoulder: results of an hydroxyapatite-coated cementless implant in patients over 80 years of age*. J Bone Joint Surg Br. 2007;89:1466-9.

28. Jonsson E, Egund N, Kelly I, Rydholm U, Lidgren L. *Cup arthroplasty of the rheumatoid shoulder*. Acta Orthop Scand. 1986;57:542-6.

29. Alund M, Hoe-Hansen C, Tillander B, Heden BA, Norlin R. *Outcome after cup hemiarthroplasty in the rheumatoid shoulder: a retrospective evaluation of 39 patients followed for 2-6 years*. Acta Orthop Scand. 2000;71:180-4.

30. Fink B, Singer J, Lamla U, Ruther W. *Surface replacement of the humeral head in rheumatoid arthritis*. Arch Orthop Trauma Surg. 2004;124:366-73.

31. Fuerst M, Fink B, Ruther W. *The DUROM cup humeral surface replacement in patients with rheumatoid arthritis*. J Bone Joint Surg Am. 2007;89:1756-62.

32. Radnay CS, Setter KJ, Chambers L, Levine WN, Bigliani LU, Ahmad CS. *Total shoulder replacement compared with humeral head replacementfor the treatment of primary glenohumeral osteoarthritis: a systematic review*. J Shoulder Elbow Surg. 2007;16:396-402.

33. Burkhead WZ Jr, Krishnan SG, Lin KC. *Biologic resurfacing of the arthritic glenohumeral joint: historical review and current applications*. J Shoulder Elbow Surg. 2007;16(5 Suppl):S248-53.

34. Pennington WT, Bartz BA. *Arthroscopic glenoid resurfacing with meniscal allograft: a minimally invasive alternative for treating glenohumeral arthritis*. Arthroscopy. 2005;21:1517-20.

35. Wirth MA, Butters KP, Rockwood CA Jr. *The posterior deltoid-splitting approach to the shoulder*. Clin Orthop Relat Res. 1993;296:92-8.

36. Schneider JA, Hill JD, Cuomo F, McCann PD. *Minimal-incision total shoulder arthroplasty: a cadaveric study*. Am J Orthop. 2007;36:596-9.

37. Bonutti PM, Hawkins RJ, Saddemi S. *Arthroscopic assessment of glenoid component loosening after total shoulder arthroplasty*. Arthroscopy. 1993;9:272-6.

38. Miller BS, Joseph TA, Noonan TJ, Horan MP, Hawkins RJ. *Rupture of the subscapularis tendon after shoulder arthroplasty: diagnosis, treatment, and outcome*. J Shoulder Elbow Surg. 2005;14:492-6.

39. Bonutti PM, Mont MA. *Shoulder resurfacing technique for lengthening the subscapularis muscle*. Unpublished data.

Fig. 1-A

Figs. 1-A, 1-B y 1-C Tres implantes de resuperficialización de hombro usados en la actualidad. Fig. 1-A Componente de aleación de cobalto-cromo con revestimiento de hidroxiapatita y tallo humeral central corto, cónico.

Fig. 1-B

Componente de aleación de titanio con revestimiento cerámico en la superficie de contacto articular, revestimiento poroso de titanio del lado humeral y tallo cilíndrico afilado.

Fig. 1-C

Componente de aleación de cobalto-cromo con revestimiento de hidroxiapatita y tallo tri-fin.

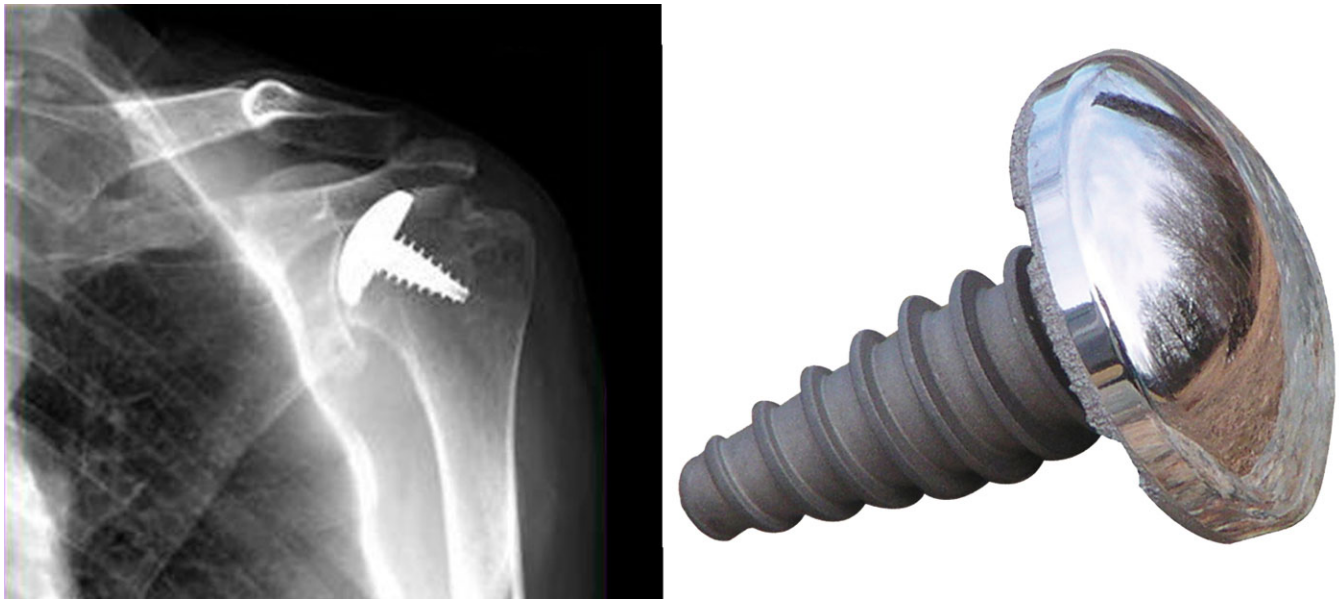

Fig. 2
Radiografía posimplante y fotografía de una prótesis de resuperficialización parcial que consiste en un poste cónico y un componente superficial de cobalto-cromo que se atornillan juntos.

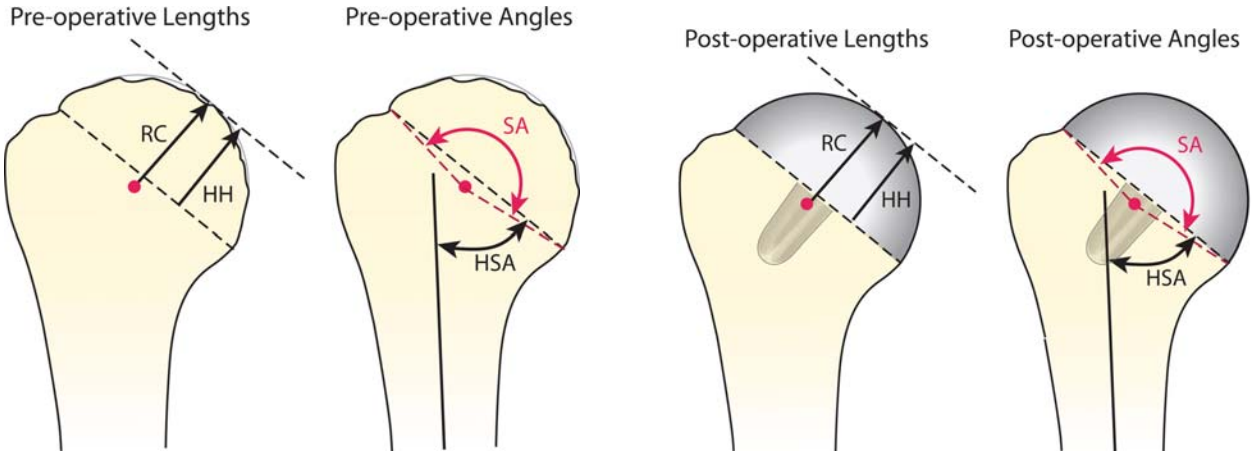

Fig. 3-A Fig. 3-B

Figs. 3-A y 3-B Diagramas del proceso de resuperficialización de una cabeza humeral artrítica. Fig. 3-A El centro anatómico de rotación (punto rojo) y el radio de curvatura (RC) se determinan durante la planificación prequirúrgica. Fig. 3-B Estos aspectos, así como la altura de la cabeza (HH, *head height*), el ángulo cabeza-diáfisis (HAS, *head-shaft angle*) y el arco de superficie (SA, *surface arc*), se mantienen después de la operación.

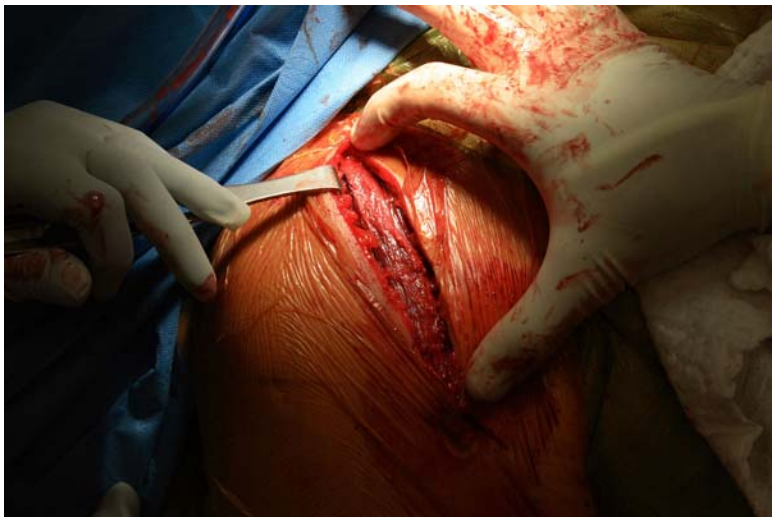

Fig. 4
El abordaje anterosuperior consiste en una incisión a 3-4 pulgadas (7,6-10,2 cm) que se extiende distalmente justo desde atrás de la articulación acromioclavicular.

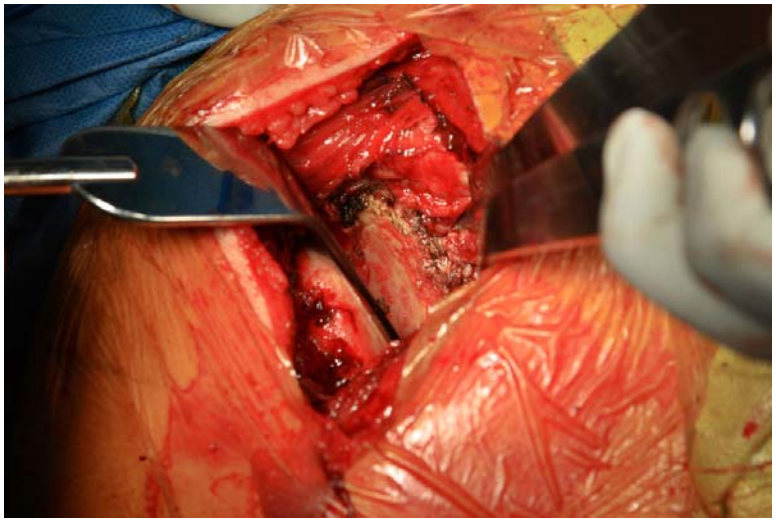

Fig. 5
Se retrae la cabeza humeral después de una liberación de la parte inferior de la cápsula para exponer la cavidad glenoidea.

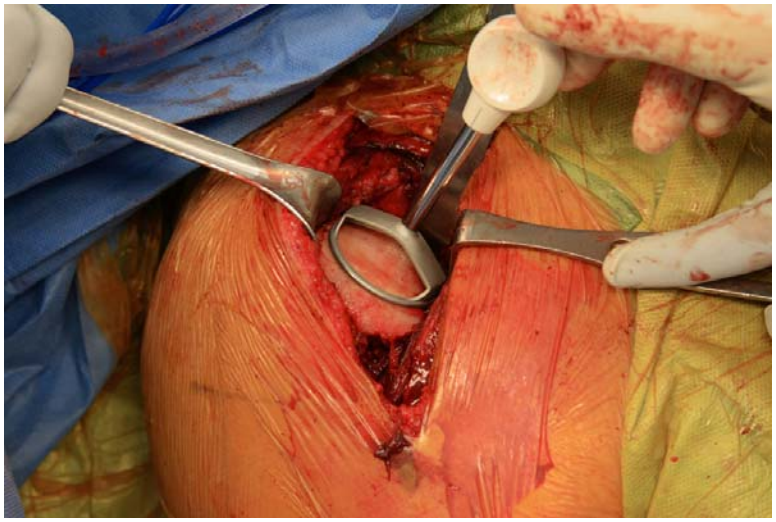

Fig. 6
Se coloca la guía del taladro en el centro de la cabeza humeral, perpendicular al plano del cuello anatómico, con posicionamiento anteroposterior apropiada.

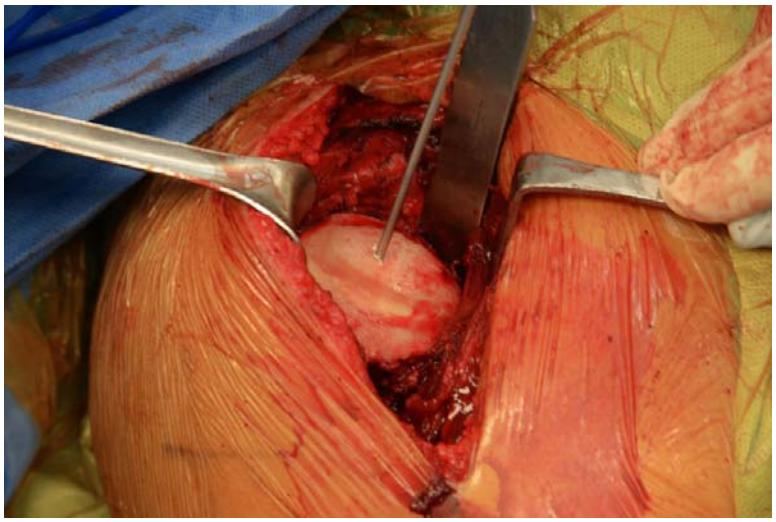

Fig. 7
Se controla la clavija guía para garantizar que esté adecuadamente centrada y en posición anatómica.

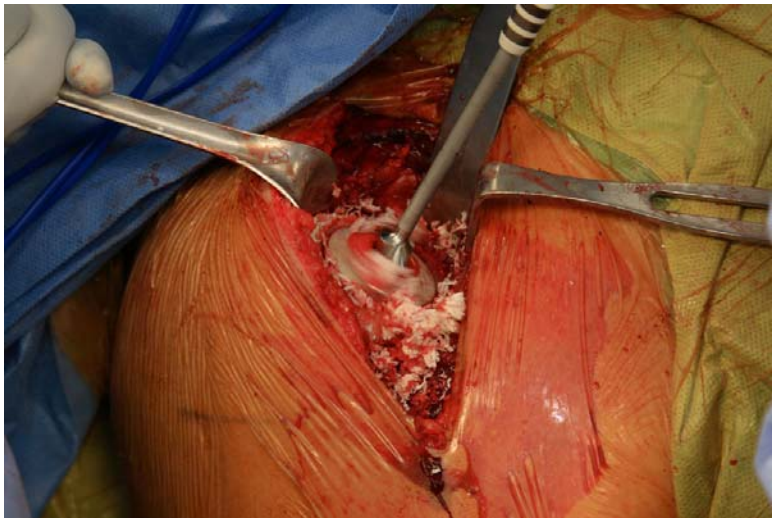

Fig. 8
Se coloca el escariador sobre la clavija guía, y se fresa la cabeza para modelarla a fin de colocar el componente.

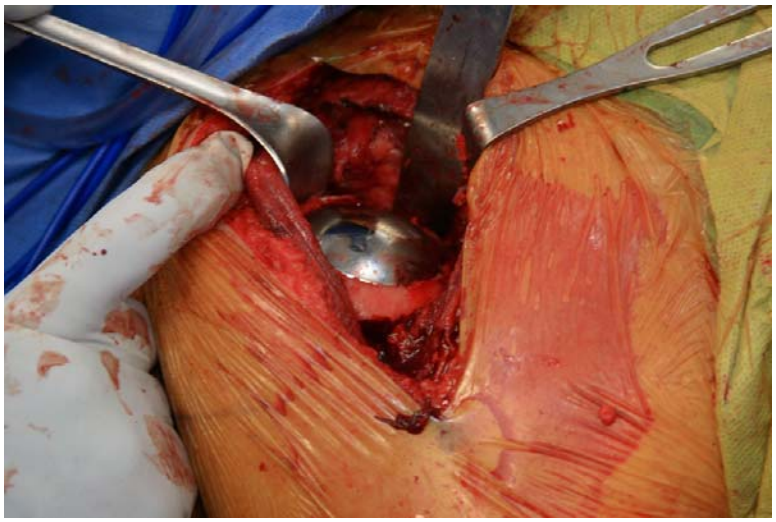

Fig. 9
El componente de resuperficialización es impactado en la posición, sobre la cabeza humeral.